Protocolo

Gestación Ectópica

Servicio *Obstetricia y Ginecología*
Versión *1.0* | ***Fecha*** *17.05.2022*

ÍNDICE

Introducción 2
Diagnóstico 2
1. Clínica 2
2. Ecografía 3
3. Determinación de β-HCG 3
Tipos de gestación ectópica 4
1. Gestación tubárica 4
2. Gestación intersticial 5
3. Gestación en cicatriz de cesárea (GCC) 6
4. Gestación cervical 8
5. Gestación ovárica 9
6. Gestación abdominal 10
7. Gestación heterotópica 10
Algoritmo de manejo 11
Pautas y consideraciones sobre el tratamiento con Metotrexato (MTX) 12
1. Valoración pre-tratamiento 12
2. Controles de β-HCG 12
3. Metotrexato intramuscular en dosis única 13
4. Metotrexato intramuscular en dosis múltiples 13
5. Metotrexato intrasacular + intramuscular 14
Referencias 15
Trazabilidad 16
Histórico de actualizaciones 16

Introducción

La gestación ectópica es aquella en la que el ovocito fecundado se implanta fuera de la cavidad endometrial. En la gestación heterotópica existe simultáneamente una gestación ectópica y una gestación intrauterina. La gestación de localización incierta designa la situación transitoria en la que hay un test de embarazo positivo sin imágenes ecográficas de gestación intra ni extrauterina.

La gestación ectópica supone entre un 1-2% de las gestaciones. Su incidencia ha aumentado en los últimos años debido a las técnicas de reproducción asistida, al uso de DIU, a la enfermedad pélvica inflamatoria y a la mejoría en el diagnóstico.[1]

A día de hoy todavía supone una causa de muerte materna (1/2000 gestaciones ectópicas), siendo responsable del 10-15% de muertes en el embarazo y del 80-90% de las muertes en el primer trimestre.[2]

Aunque en la mayoría de los casos se desconoce la etiología, se presupone una alteración en el funcionamiento y/o la anatomía de las trompas uterinas. Los factores de riesgo se exponen en la tabla.

Riesgo alto	Riesgo moderado	Riesgo bajo
Antecedente gestación ectópica Antecedente cirugía tubárica Patología tubárica Esterilización tubárica DIU FIV en actual gestación	Uso de anticonceptivos combinados Antecedente de infecciones de transmisión sexual Antecedente de EPI Exposición intrauterina DES Hábito tabáquico - dosis dependiente Antecedente de cirugía abdominal/pélvica Antecedente de aborto espontáneo	Antecedente de aborto inducido Infertilidad Edad ≥40 años Duchas vaginales Edad inicio de relaciones sexuales <18a Antecedente apendicectomía
Factores de riesgo de gestación ectópica. Adaptado de Tulandi, 2019.[3]		

Diagnóstico

Se basa en tres pilares: la presentación clínica, el estudio ecográfico y la determinación de β-HCG.

1. Clínica

Es fundamental realizar una anamnesis exhaustiva que incluya la fecha de última regla (FUR), los antecedentes gineco-obstétricos y los antecedentes quirúrgicos de la paciente. Existe una gran variabilidad en la forma de presentación de la gestación ectópica, siendo habitual la presentación atípica.

Entre la semiología más habitual se incluye el dolor abdominal, la amenorrea y la metrorragia. Otros síntomas y signos descritos son la movilización cervical dolorosa, la sintomatología urinaria inespecífica, las molestias gastrointestinales o el dolor a la defecación.

En la exploración física hay que prestar especial atención a los signos clínicos del hemoperitoneo y del shock hipovolémico como son: hipotensión, taquicardia, síncope, palidez mucocutánea y signos de peritonismo incluida la omalgia por irritación diafragmática, entre otros.

2. Ecografía

Existen múltiples signos directos e indirectos para el diagnóstico ecográfico de la gestación ectópica y hay que tener en cuenta que no hay un grosor endometrial que garantice o descarte el diagnóstico de gestación ectópica ni de gestación intrauterina.

En ausencia de hallazgos histopatológicos o de hallazgos ecográficos definitivos que confirmen una gestación intra o extrauterina, a veces es imposible diferenciar entre una gestación ectópica o un aborto intrauterino precoz. Esta situación se conoce como gestación de localización desconocida o incierta, y entre un 8-14% de los casos acabarán diagnosticándose finalmente como gestación ectópica.[4]

3. Determinación de β-HCG

Para una paciente hemodinámicamente estable en la que no se puede hacer un diagnóstico de embarazo ectópico o intrauterino con base en la β-HCG sérica inicial y la ECO TV. Se realizará un seguimiento con β-HCG seriadas y ecografía.

La β-HCG sérica se mide en serie (cada 48 a 72 horas). Una sola medición de β-HCG por sí sola no puede confirmar el diagnóstico de embarazo ectópico o intrauterino. Se debe utilizar el mismo laboratorio para las mediciones en serie, ya que los resultados de β-HCG varían según los diferentes laboratorios.

Definimos un aumento anormal como <35 % en 48 horas. Históricamente, este número fue <50 % en 48 horas, sin embargo, esto se basó en un número limitado de pacientes. La tasa real esperada de aumento depende del nivel inicial de β-hCG;[5]

- Aumento del 49% para un nivel inicial de β-HCG de <1500 mIU/mL
- Aumento del 40% para un nivel inicial de β-HCG de 1500 a 3000 mIU/mL
- Aumento del 33% para un nivel inicial de β-HCG de >3000 mIU/mL

Según el aumento de los valores de β-HCG se pueden dar tres situaciones:

a) Aumento de β-HCG > 35%. En general, los niveles de β-HCG en las gestaciones intrauterinas tempranas normales aumentarán al menos un 35%.[6,7] En dos estudios que incluyeron a más de 1000 pacientes cada uno con embarazos precoces, se demostró un aumento de β-HCG del 35% cada dos días en el 99,9% de las pacientes con gestaciones intrauterinas normales, con una sensibilidad del 92% y una especificidad del 94%.

b) Aumento de β-HCG < 35% cada 48 h en tres mediciones diferentes es más consistente con un embarazo anormal (por ejemplo, embarazo ectópico, gestación intrauterina no viable).[8]

c) Estabilización o disminución de β-HCG. Es más consistente con un embarazo no evolutivo (aborto diferido, aborto tubárico, etc.).

Tipos de gestación ectópica

La gestación ectópica, según su localización, se puede clasificar como uterina o extrauterina. Dentro de las gestaciones ectópicas uterinas encontramos la cervical, la intramural, la cérvico-ístmica y sobre la cicatriz de cesárea. Las gestaciones ectópicas extrauterinas son: la tubárica, la ovárica y la abdominal.

Aproximadamente el 95-98% de las gestaciones ectópicas se localizan en la trompa de Falopio, siendo el 80% de ellas de localización ampular. Otras localizaciones intratubáricas son, por orden de frecuencia, la ístmica (10-12%), la infundibular (5-6%)[9,10] y la intersticial (2-7%).[11]

Se denominan gestaciones ectópicas no tubáricas a todas aquellas no localizadas en la trompa y suponen aproximadamente un 5% de las gestaciones extrauterinas.

1. Gestación tubárica

Es la gestación ectópica más frecuente. En este apartado se incluyen todas las gestaciones ectópicas que se localizan en la trompa de Falopio a excepción de las intersticiales que, debido a su peculiaridad, se tratan aparte.

1.1 Diagnóstico

La ecografía transvaginal es el “gold standard” para el diagnóstico. La masa anexial que se observa puede tener diversas apariencias.[12]

Signos directos: Masa anexial con movimiento independiente del ovario que contenga saco gestacional con vesícula vitelina, con o sin embrión en su interior, con captación Doppler circunferencial.

Signos de probable gestación ectópica: Masa anexial con movimiento independiente del ovario heterogénea *(blob sign)* o con un saco gestacional vacío (*bagel sign*).

Signos de posible gestación ectópica: Útero vacío; colección de líquido intrauterino o “pseudosaco” *(debe diferenciarse de un saco gestacional incipiente, que se identifica por la presencia de una estructura hipoecoica excéntrica rodeada por dos anillos ecogénicos concéntricos)*; líquido libre intraabdominal o en fondo de saco de Douglas.

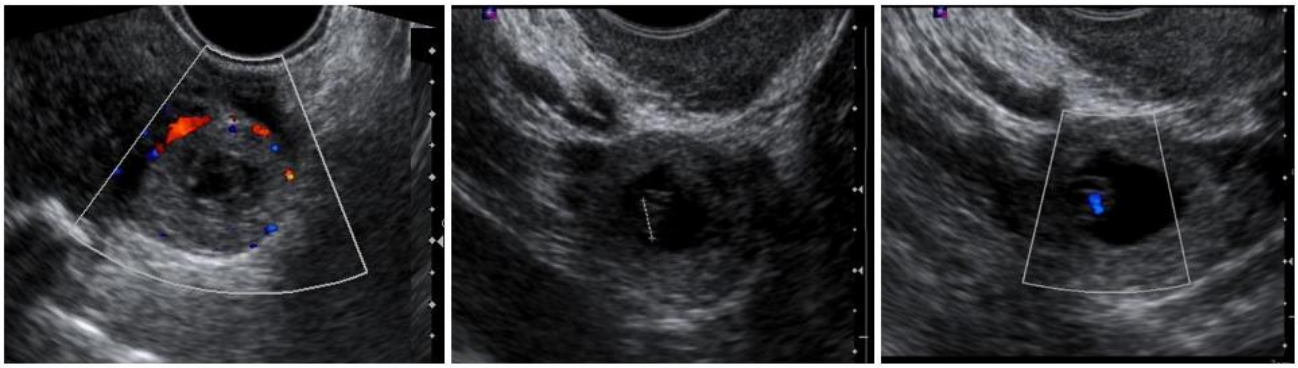

Imágenes de gestación ectópica tubárica donde se visualiza saco gestacional con vesícula vitelina y embrión con embriocardio positivo.

1.2 Manejo y tratamiento

Dependiendo de las características del embarazo y de la gestante se va a optar por un manejo expectante, un tratamiento médico o un abordaje quirúrgico. En el caso de que la gestación sea mediante fecundación in vitro el manejo va a ser el mismo, porque no hay evidencia que la opción quirúrgica modifique el pronóstico de la siguiente gestación en este grupo de pacientes.[13,14]

1.2.1 Conducta expectante

En aquellas gestantes con **β-HCG <1500** UI/L y en descenso, que no presenten dolor ni imágenes ecográficas sugestivas de gestación ectópica complicada se puede plantear una conducta expectante.[15] En estas pacientes realizaremos un control clínico y de β-HCG en 48h en urgencias.

- Si en el control, el descenso de β-HCG es ≤15%, se valorará realizar un manejo activo (médico o quirúrgico).
- Si en el control, el descenso de β-HCG es >50%, se realizarán controles semanales de β-HCG en consultas de ARO hasta que la β-HCG sea <15 UI/L.
- Si en el control, el descenso de β-HCG es >15% y <50% se realizará un control clínico y de β-HCG en consultas de ARO en 3-5 días.
- La tasa de resolución espontánea de estas gestaciones oscila entre el 65-70%. En los casos con β-HCG <175 UI/L asciende hasta un 96%.

1.2.2 Tratamiento médico

El tratamiento médico estará indicado en aquellas gestantes estables con **β-HCG <5000** UI/L y embriocardio negativo, con un tamaño de la gestación inferior a 4cm, que no tengan indicación quirúrgica ni cumplan criteros de manejo expectante. Nuestra pauta de elección será el tratamiento con MTX im. dosis única.

1.2.3 Tratamiento quirúrgico

Se realizará tratamiento quirúrgico en aquellas pacientes con alguna de las siguientes características:

- β-HCG ≥5000 UI/L
- Embriocardio positivo
- Tamaño de la gestación superior a 4cm
- Hemoperitoneo
- Dolor severo
- Contraindicación al MTX
- Antecedente de gestación ectópica tubárico ipsilateral y trompa contralateral sana.

El tratamiento quirúrgico de elección es la **salpinguectomía laparoscópica**. Si la trompa contralateral no es permeable y la paciente desea preservar su fertilidad se puede plantear una **salpingostomía**. La **vía laparotómica** se utilizará cuando la laparoscopia no sea posible, por dificultad técnica o por inestabilidad de la paciente.

2. Gestación intersticial

Se localiza en la parte más proximal de la trompa de Falopio, en su porción intersticial, de unos 0,7 mm de ancho y 1-2 cm de largo, que se encuentra dentro del miometrio. Es un tipo raro de gestación

ectópica, es difícil de diagnosticar y tiene una alta tasa de complicaciones por el alto riesgo de ruptura asociada a hemorragia severa y muerte materna.

2.1 Diagnóstico

Se describe ecográficamente como una imagen de saco gestacional excéntrico, localizado fuera de la cavidad endometrial, en la zona del fundus, sin miometrio identificable o rodeado por menos de 5 mm de miometrio en todos los planos. En algunos casos, puede verse el "signo de la línea intersticial", una línea ecogénica entre el saco gestacional y el endometrio, con una sensibilidad del 80 % y una especificidad del 90%.[16]

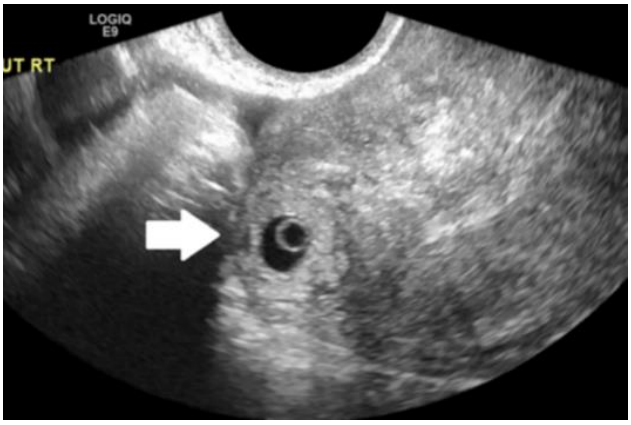

Gestación intersticial. La flecha indica el grosor endometrial (<5mm) rodeando el saco gestacional. Panelli, Danielle & Phillips, Catherine & Brady, Paula. (2015). Incidence, diagnosis and management of tubal and nontubal ectopic pregnancies: a review. Fertility Research and Practice.

Es importante no confundir esta entidad con la gestación angular (intrauterina). En la gestación angular observaremos un saco muy lateralizado en el fundus uterino pero situado completamente dentro de la cavidad uterina y en contacto con el endometrio. Esta gestación tendrá una evolución normal en la mayoría de gestantes, aunque el riesgo de aborto es más elevado.

2.2 Manejo y tratamiento

No hay un consenso sobre cuál es el manejo óptimo de estas pacientes. En caso de embriocardio positivo o β-HCG ≥5000 UI/L, nuestra primera opción terapéutica será el tratamiento médico con MTX intrasacular + intramuscular[17].Si no se da ninguna de las dos circunstancias trataremos con MTX intramuscular dosis única. Si la punción intrasacular está indicada pero es técnicamente complicada se realizará un tratamiento con MTX a dosis múltiples.

El manejo quirúrgico estará indicado en las pacientes inestables. La técnica quirúrgica más conservadora es la cornuostomía, en la que se reseca la gestación ectópica conservando el miometrio. Si se lleva a cabo hay que valorar administrar también una dosis de MTX y hacer seguimiento de β-HCG. En los casos donde no es posible conservar el cuerno uterino se puede realizar una resección en cuña o una histerectomía. Cuando el manejo es quirúrgico se recomienda esperar un mínimo de 12 meses para un nuevo embarazo. Estará indicada una cesárea electiva en estas pacientes.

3. Gestación en cicatriz de cesárea (GCC)

Es un tipo especial de gestación ectópica intramural que se localiza en la zona de la histerotomía previa. El saco gestacional se implanta en el área de la cicatriz de la cesárea y puede conducir a

complicaciones potencialmente mortales que incluyen hemorragia grave, rotura uterina y desarrollo de los trastornos del espectro de placenta accreta (PAS).

3.1 Diagnóstico

Los criterios ecográficos de GCC incluyen la visualización de una cavidad uterina y canal endocervical vacíos y el hallazgo de un saco gestacional en la cara anterior del istmo uterino. Debe hacerse el diagnóstico diferencial con una gestación cervical y un aborto en curso. Se han descrito dos tipos de GCC según el lugar de implantación trofoblástica en relación a la cicatriz de cesárea;[18,19]

<u>Tipo 1 – “en la cicatriz” o exofítica</u>

Gestación implantada en la cicatriz con progresión hacia la cavidad uterina o el istmo, por lo que se puede identificar una capa miometrial clara entre el trofoblasto y la pared uterina anterior.

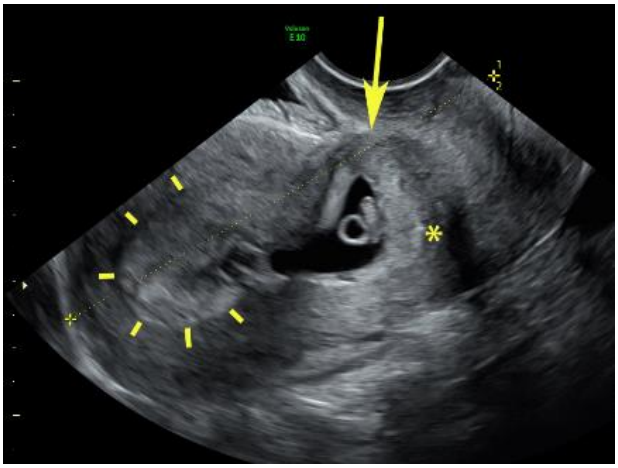

Gestación en cicatriz de cesárea tipo 1 (en cicatriz). La flecha apunta la zona de la cicatriz. El asterisco indica el orificio cervical interno. Las líneas delimitan la cavidad uterina a nivel del fundus uterino.

<u>Tipo 2 - “ en el nicho” o endofítica</u>

La implantación tiene lugar en el nicho de la cicatriz, es decir, en un defecto de la cicatrización que ocurriría a una mayor profundidad en el miometrio, y se caracteriza por una interfase entre la placenta y el miometrio adelgazada.

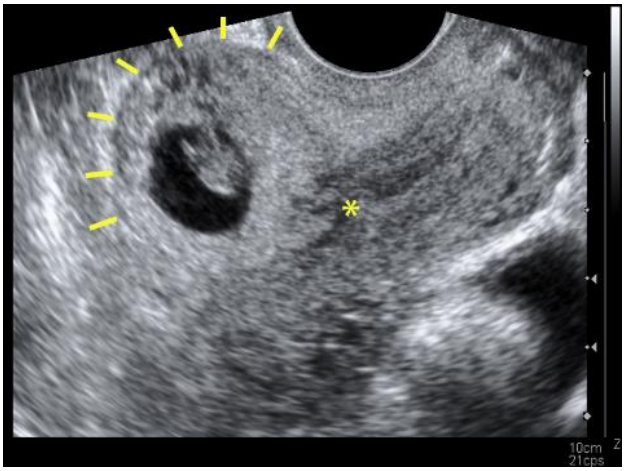

Gestación en cicatriz de cesárea tipo 2 (en nicho). El asterisco indica el orificio cervical interno. Las líneas delimitan la gestación, que protruye hacia el exterior del útero. El miometrio se encuentra muy adelgazado.

3.2 Manejo y tratamiento

La recomendación será **finalizar el embarazo**, aunque se han descrito resultados favorables de la gestación en casos seleccionados.[19] La **conducta expectante** pone en riesgo la vida de la madre y se asocia a acretismo placentario, rotura uterina, hemorragia, prematuridad y muerte fetal.[20] Se ha descrito que el riesgo varía según el tipo de gestación. En una serie de casos, todas las gestantes con un tipo 2 requirieron histerectomía, pero esta complicación fue mucho menos frecuente en las gestantes con un tipo 1[19].Un meta-análisis sugiere que las pacientes con un tipo 1 y un grosor miometrial mínimo de más de 5mm tienen bajo riesgo de acretismo y de histerectomía.[20] Las gestantes que, tras ser asesoradas, deseen continuar la gestación se remitirán a las consultas de ARO para un seguimiento individualizado.

En las gestantes que deseen interrumpir el embarazo debe de iniciarse el tratamiento tan pronto como sea posible para reducir el riesgo de complicaciones.[21] No hay un consenso sobre cuál es el manejo óptimo de estas pacientes[22,23]. Nuestro protocolo de abordaje dependerá del tipo de gestación en cicatriz que presenten.

En los **tipo 1**, si el grosor del miometrio es ≥2mm[24], como primera opción realizaremos un **aspirado ecoguiado** con preparación cervical previa con misoprostol. El aspirado se realizará con una cánula pequeña y baja presión de succión[22,25]. No se utilizará legra porque aumenta el riesgo de complicaciones.[26]

En los **tipo 2**, o tipo 1 con grosor del miometrio <2mm actuaremos del siguiente modo. En caso de embriocardio positivo o β-HCG ≥ 5000, nuestra primera opción terapéutica será el tratamiento médico con MTX intrasacular + intramuscular[17,27]. Si no se da ninguna de las dos circunstancias trataremos con MTX intramuscular dosis única.

En los casos de sangrado agudo se puede colocar una **sonda Foley**[28] de forma ecoguiada, hinchando el globo el mínimo necesario para conseguir hemostasia (5 a 30cc). Si el sangrado no se controla se puede plantear la **embolización** selectiva de las arterias uterinas. La histerectomía está indicada en casos de sangrado incontrolable.

4. Gestación cervical

Son gestaciones muy poco frecuentes. La implantación del blastocisto se produce por debajo del nivel del orificio cervical interno, a nivel de la mucosa cervical y tienen como factor de riesgo la instrumentalización del canal cervical.

4.1 Diagnóstico

Se suelen presentar con sangrado y dolor abdominal. En la ecografía encontramos un saco gestacional en el canal cervical distendido con OCI cerrado. Es necesario hacer diagnóstico diferencial con las gestaciones intrauterinas de implantación baja y las amenazas de aborto. Un signo que puede resultar de ayuda es la ausencia de deslizamiento de las estructuras intracervicales al realizar presión cervical con la sonda ecográfica.

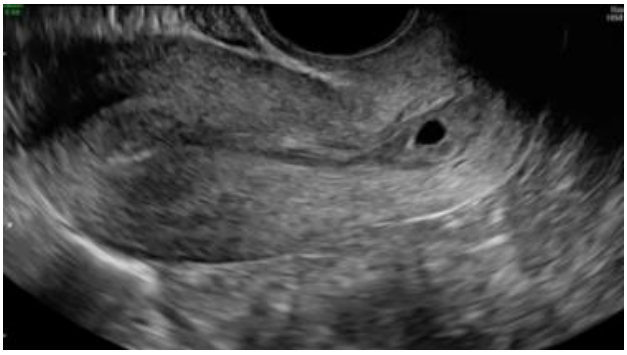

Gestación cervical. Cavidad uterina vacía, OCI cerrado y saco gestacional en el canal cervical. Iqbal S, Iqbal J, Nowshad N, Mohammad K (2020) Successful Treatment of Cervical Ectopic Pregnancy with Multi Dose Methotrexate Therapy. Gynecol Obstet Case Rep Vol.6 No.2:14

4.2 Tratamiento

No hay un consenso sobre cuál es el manejo óptimo de estas pacientes. En caso de embriocardio positivo o β-HCG ≥5000 UI/L, nuestra primera opción terapéutica será el tratamiento médico con MTX intrasacular + intramuscular.[17,27] Si no se da ninguna de las dos circunstancias trataremos con MTX intramuscular dosis única. Si la punción intrasacular es técnicamente complicada se realizará un tratamiento con MTX a dosis múltiples. El manejo quirúrgico estará indicado en las pacientes inestables.

En los casos de sangrado agudo se puede colocar una **sonda Foley**[28] de forma ecoguiada, hinchando el globo el mínimo necesario para conseguir hemostasia (5 a 30cc).
Si el sangrado no se controla se puede plantear la **embolización** selectiva de las arterias uterinas. La histerectomía está indicada en casos de sangrado incontrolable.

5. Gestación ovárica

Se trata de gestaciones extremadamente infrecuentes. Tiene como factor de riesgo específico la endometriosis ovárica.[10]

5.1 Diagnóstico

Se suelen presentar en forma de dolor unilateral y metrorragia escasa. Suelen ser difíciles de diagnosticar, siendo a menudo difícil su diferenciación de un cuerpo lúteo hemorrágico o una gestación ectópica tubárica, por lo que pueden requerir una laparoscopia exploradora y el análisis histológico para confirmar el diagnóstico.[10] A nivel ecográfico pueden ser de ayuda la visualización de una masa anexial altamente vascularizada, quística o no, de paredes gruesas y que se mueve con el ovario. Puede estar o no rodeada de tejido ovárico y siempre hay que descartar otras localizaciones.

5.2 Tratamiento

Si el diagnóstico es intraoperatorio se realizará una exéresis de la gestación ectópica intentando preservar el tejido ovárico. Si no es técnicamente posible se realizará una ooforectomía.
En caso de que sea una diagnóstico ecográfico con embriocardio positivo o β-HCG ≥5000 UI/L, se puede plantear un tratamiento con MTX a dosis múltiples. Si no se da ninguna de las dos circunstancias podemos tratarlo con MTX intramuscular dosis única.

6. Gestación abdominal

Son el tipo de gestación ectópica más infrecuente. Se trata de la gestación implantada en diferentes localizaciones a nivel abdominal como pueden ser intestinos, hígado, bazo, fondo de saco de Douglas, grandes vasos o pared pélvica o abdominal. Ocurren cuando el óvulo es fecundado en el espacio ovotubárico y no es captado por las fimbrias.

6.1 Diagnóstico

Se presenta en forma de dolor abdominal, movimientos fetales, náuseas y vómitos y metrorragia.
Los criterios diagnósticos incluyen la ausencia de gestación ectópica en otra localización, acompañado de saco gestacional sin miometrio alrededor, móvil. Suele estar cerca de la pared abdominal y estar rodeado por el intestino.

6.2 Tratamiento

Se recomienda interrumpir el embarazo en el momento del diagnóstico, ya que el riesgo de complicaciones maternas es muy alto y la probabilidad de recién nacido sano es baja. El tratamiento óptimo durante la gestación no está claro, dada la rareza de este tipo de embarazo. En nuestro caso, se individualizará el tratamiento.

7. Gestación heterotópica

El embarazo heterotópico hace referencia a la presencia de embarazos simultáneos en dos sitios de implantación diferentes. La gran mayoría consiste en un embarazo intrauterino y uno extrauterino. La mayoría de los embarazos extrauterinos son tubáricos (90%); sin embargo, también se pueden ver en cérvix, ovario, segmento tubárico intersticial, abdomen y cicatriz de cesárea previa.
Es una complicación muy rara en gestaciones espontáneas (1:30.000)[29], no obstante su incidencia es más alta en los embarazos concebidos mediante técnicas de reproducción asistida.

7.1 Diagnóstico

El diagnóstico es ecográfico. Los niveles de β-HCG no son informativos ya que reflejan principalmente la producción del embarazo intrauterino.

La gestación heterotópica intrauterina y tubárica se debe sospechar cuando en la ecografía se observa un embarazo intrauterino y una masa anexial compleja, especialmente en gestaciones concebidas mediante técnicas de reproducción asistida. El diagnóstico se confirma cuando la masa anexial contiene un saco vitelino o un embrión.

7.2 Tratamiento

No se administrará MTX dada su toxicidad para el embarazo eutópico.

7.2.1 Gestación intrauterina + gestación tubárica

Si la gestación ectópica es tubárica se realizará una salpinguectomía.

7.2.2 Gestación intrauterina + gestación ectópica no tubárica

Si la gestación ectópica no es tubárica y no hay embrión o el embriocardio es negativo se realizará conducta expectante y seguimiento ecográfico. Si la gestación ectópica presenta un embrión con latido se administrará KCl en el embriocardio (2 mL de una solución de 2 mEq/mL de KCl)

7.2.3 Otras consideraciones

Si la gestación intrauterina es de viabilidad incierta, será necesario individualizar el tratamiento.
En caso de gestación intrauterina no viable, preferiblemente se realizará un aspirado de la gestación intrauterina y se tratará el ectópico según el protocolo específico del tipo de gestación ectópica que presente la paciente, administrando MTX si es necesario. Hay que tener en cuenta que el descenso inicial de la β-HCG se verá afectado por ambas gestaciones. En caso de gestación intrauterina viable no deseada, contactar con UDP (ext. 3741) para tramitar ILE y tratar del mismo modo.

Algoritmo de manejo

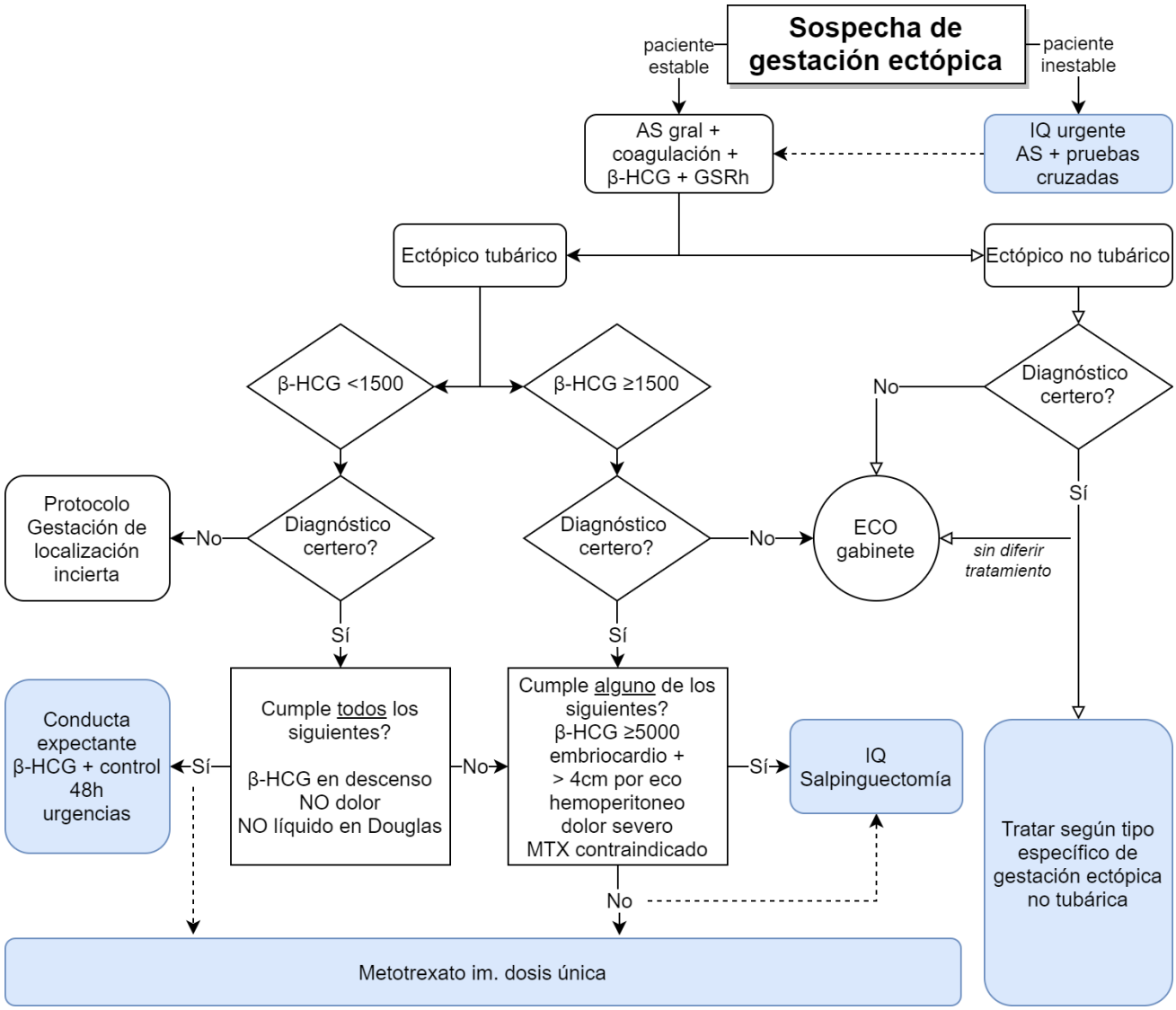

Pautas y consideraciones sobre el tratamiento con Metotrexato (MTX)

1. Valoración pre-tratamiento

La paciente ingresa en Sala B. Antes de iniciar el tratamiento se solicitará **analítica** con hemograma, función hepática y renal, grupo sanguíneo y Rh.[1] Si no existen contraindicaciones al tratamiento se obtendrá el **consentimiento informado** de la paciente y se procederá con la pauta de MTX que corresponda y se le entregará la **hoja de recomendaciones**. Se administrará **inmunoglobulina anti-D** a aquellas pacientes que sean Rh negativo.

1.1 Precauciones y contraindicaciones

- **Evitar los AINES** como tratamiento analgésico concomitante ya que reducen la excreción renal y aumentan la toxicidad del MTX.
- Evitar una **nueva gestación** durante los primeros 3 meses[30,31] después de la última dosis de MTX.
- En pacientes que estén dando **lactancia materna**, puede ser prudente extraer y desechar la leche hasta transcurridas al menos 24h de la administración del tratamiento.[32]
- El tratamiento con MTX está **contraindicado**[1] en aquellas pacientes que presenten alteración de la función hepática (elevación de transaminasas 2 veces por encima del límite alto de la normalidad), leucopenia <2000uL, plaquetopenia <100.000/uL, creatinina ≥1.5mg/dL, anemia moderada a severa, enfermedad pulmonar activa, úlcera péptica activa e hipersensibilidad al MTX. Tampoco lo administraremos en aquellas pacientes que presenten una gestación heterotópica con una gestación intrauterina viable y deseada.

1.2 Efectos adversos

Las reacciones adversas al MTX suelen ser leves y autolimitadas. Las más comunes son la estomatitis y la conjuntivitis. Los efectos secundarios raros incluyen gastritis, enteritis, dermatitis, neumonitis, alopecia, enzimas hepáticas elevadas y supresión de la médula ósea. Aproximadamente el 30% de las pacientes en el protocolo de dosis única tendrán efectos secundarios; esta tasa es más baja que con los regímenes de dosis múltiples (40%)[33]

1.3 Disponibilidad de metotrexato

- Horario laboral en el S. de Farmacia: lunes-viernes 8-17h; el S. de Farmacia prepara las jeringuillas con el volumen exacto.
- Horario de guardia: se dispone de jeringuillas de estoc de 25 mg, 50mg, 70mg y 90mg.

Precauciones: medicamento peligroso. Hay que manipularlo con doble guante y mascarilla FPP2.

2. Controles de β-HCG

La β-HCG de seguimiento se pide siempre como urgente (LAB PETICIÓ URGENT) y se entrega la hoja de solicitud a la paciente.

Días laborables

Si no es necesario leer el resultado ese mismo día, la paciente acudirá a extracciones del Hospital General con la solicitud, entre las 8h y las 14h.

Si se requiere leer el resultado ese mismo día la paciente acudirá a extracciones del Hospital General a las 7:30h. Las analíticas cursadas más tarde de las 8h no se tramitan como urgentes.

Días festivos
La paciente acudirá a urgencias del Hospital de la Dona con la solicitud. No es necesario abrir una entrada en urgencias a menos que la paciente también requiera visita en urgencias el mismo día.

3. Metotrexato intramuscular en dosis única

Para la pauta de dosis única se administra una sola dosis de MTX intramuscular ajustada a la superficie corporal de la paciente (**50mg/m²**). Para el cálculo de la superficie corporal utilizamos la fórmula de Dubois-Dubois[34] o bien la de Mosteller (sqrt[*talla cm* * *peso kg* / 3600]).[35] Los cálculos se realizan de forma automática en la aplicación *Silicon* (dónde cada pauta de MTX tiene su propio preconfigurado "GO") pero también se pueden realizar en la web Medfetal.

Día 0	Día 4	Día 7
β-HCG + ECO MTX intramuscular Alta	β-HCG	β-HCG Visita

Si la β-HCG disminuye más de un 15% del día 4 al día 7 se realizarán controles de β-HCG semanales hasta que la β-HCG sea <15 UI/L. Si la β-HCG disminuye ≤15% se realizará una nueva ecografía y se valorará administrar una segunda dosis de MTX (50mg/m^2) o bien tratamiento quirúrgico.

El seguimiento de estas pacientes se realizará preferiblemente en gabinete de ecografía y consultas de ARO. Si el control corresponde a un horario fuera de consulta, entre los días 0 y 7 del tratamiento, se realizará el control en urgencias. A partir del día 14 el control se ajustará al horario de consultas.

4. Metotrexato intramuscular en dosis múltiples

Para la pauta de dosis múltiples se administra MTX intramuscular (**1mg/kg**) a días alternos, 4 dosis.[27,36] Al día siguiente a cada dosis de metotrexato se administra ácido folínico 7,5 mg vía oral (medio comprimido de Lederfolin de 15 mg).

Día 0	Día 1	Día 2	Día 3	Día 4	Día 5	Día 6	Día 7
ECO β-HCG MTX Ingreso	Á. folínico	ECO MTX Valorar alta	Á. folínico	β-HCG MTX	Á. folínico	MTX	ECO β-HCG Á. folínico Visita

La paciente permanece ingresada hasta la administración de la segunda dosis de MTX. En ese momento se realiza una ecografía de control y si la paciente permanece estable se puede valorar el alta hospitalaria. Para las siguientes administraciones de MTX la paciente acudirá a Sala B para la administración del tratamiento. Los días 4 y 7 se realizará una determinación de la β-HCG. El día 7

se realizará una nueva ecografía y se valorará el descenso de β-HCG que haya tenido lugar entre los días 4 y 7.

Si la β-HCG disminuye más de un 15% del día 4 al día 7 se realizarán controles de β-HCG semanales hasta que la β-HCG sea <15 UI/L. Si la β-HCG disminuye ≤15% se valorará administrar nuevamente MTX (1mg/kg) o bien tratamiento quirúrgico.

El seguimiento de estas pacientes se realizará preferiblemente en gabinete de ecografía y consultas de ARO. Si el control corresponde a un horario fuera de consulta, entre los días 0 y 7 del tratamiento, se realizará el control en urgencias. A partir del día 14 el control se ajustará al horario de consultas. En las pacientes estables con β-HCG positiva tras el primer mes de seguimiento semanal se podrá valorar espaciar las visitas de control.

5. Metotrexato intrasacular + intramuscular

Este tratamiento combina una dosis de 50mg de MTX intrasacular con 25mg de MTX intramuscular.

Para realizar la punción se contacta con el equipo de RPA (ext. 3177). En el caso que la punción intrasacular no fuera posible por dificultad técnica, procederemos a realizar tratamiento con MTX intramuscular a dosis múltiples.

Se realiza una punción ecoguiada con una aguja 20G acoplada a una sonda transvaginal. Se aspira parcialmente el contenido del saco y se posiciona la aguja en el embriocardio, donde se inyectan 25mg de MTX en 1 mL de solución. Se retira un poco la aguja hasta situarla en la zona del corion y se inyectan 25mg más de MTX en dicha zona.[17,27] Se realizará un control ecográfico al cabo de una hora para confirmar embriocardio negativo y descartar sangrado local. Si la paciente se encuentra estable y sin signos de sangrado pasará a planta de hospitalización.

Pasadas 48h se realizará un control ecográfico. Si la paciente se encuentra estable podrá ser alta hospitalaria. Los días 4 y 7 post-tratamiento se realizará una determinación de β-HCG. La gestante volverá a realizarse un control ecográfico el día 7 y se valorarán los resultados de β-HCG.

Día 0	Día 2	Día 4	Día 7
β-HCG + ECO MTX im + punción Ingreso	ECO Alta	β-HCG	β-HCG + ECO Visita

Si la β-HCG disminuye más de un 15% del día 4 al día 7 se realizarán controles de β-HCG semanales hasta que la β-HCG sea <15 UI/L. Si la β-HCG disminuye ≤15% se valorará administrar nuevamente MTX (50mg/m^2) o bien tratamiento quirúrgico.

El seguimiento de estas pacientes se realizará preferiblemente en gabinete de ecografía y consultas de ARO. Si el control corresponde a un horario fuera de consulta, entre los días 0 y 7 del tratamiento, se realizará el control en urgencias. A partir del día 14 el control se ajustará al horario de consultas. En las pacientes estables con β-HCG positiva tras el primer mes de seguimiento semanal se podrá valorar espaciar las visitas de control.

Referencias

1. Panelli, D. M., Phillips, C. H. & Brady, P. C. Incidence, diagnosis and management of tubal and nontubal ectopic pregnancies: a review. *Fertil Res Pract* **1**, 15 (2015).

2. Farkas, A. Ectopic Pregnancy and Miscarriage. in *Medicolegal Issues in Obstetrics and Gynaecology* (eds. Jha, S. & Ferriman, E.) 225–228 (Springer International Publishing, 2018).

3. Tulandi, T. Ectopic pregnancy: epidemiology, risk factors, and anatomic sites. *UpToDate, Waltham* (2019).

4. Po, L. *et al.* Guideline No. 414: Management of Pregnancy of Unknown Location and Tubal and Nontubal Ectopic Pregnancies. *J. Obstet. Gynaecol. Can.* **43**, 614–630.e1 (2021).

5. Barnhart, K. T. *et al.* Differences in serum human chorionic gonadotropin rise in early pregnancy by race and value at presentation. *Obstet. Gynecol.* **128**, 504–511 (2016).

6. Seeber, B. E. *et al.* Application of redefined human chorionic gonadotropin curves for the diagnosis of women at risk for ectopic pregnancy. *Fertil. Steril.* **86**, 454–459 (2006).

7. Morse, C. B. *et al.* Performance of human chorionic gonadotropin curves in women at risk for ectopic pregnancy: exceptions to the rules. *Fertil. Steril.* **97**, 101–6.e2 (2012).

8. Silva, C. *et al.* Human chorionic gonadotropin profile for women with ectopic pregnancy. *Obstet. Gynecol.* **107**, 605–610 (2006).

9. Bouyer, J., Coste, J., Fernandez, H., Pouly, J. L. & Job-Spira, N. Sites of ectopic pregnancy: a 10 year population-based study of 1800 cases. *Hum. Reprod.* **17**, 3224–3230 (2002).

10. Parker, V. L. & Srinivas, M. Non-tubal ectopic pregnancy. *Arch. Gynecol. Obstet.* **294**, 19–27 (2016).

11. Interstitial Ectopic Pregnancy, Visual Encyclopedia of Ultrasound in Obstetrics and Gynecology. *Nguyen T Ha* www.isuog.org.

12. Bobdiwala, S., Farren, J. & Bourne. Ultrasound assessment of ectopic pregnancy, Visual Encyclopedia of Ultrasound in Obstetrics and Gynaecology. www.isuog.org.

13. Ohannessian, A., Loundou, A., Courbière, B., Cravello, L. & Agostini, A. Ovarian responsiveness in women receiving fertility treatment after methotrexate for ectopic pregnancy: a systematic review and meta-analysis. *Hum. Reprod.* **29**, 1949–1956 (2014).

14. Wiser, A. *et al.* Effects of treatment of ectopic pregnancy with methotrexate or salpingectomy in the subsequent IVF cycle. *Reprod. Biomed. Online* **26**, 449–453 (2013).

15. Jurkovic, D. *et al.* Single-dose systemic methotrexate vs expectant management for treatment of tubal ectopic pregnancy: a placebo-controlled randomized trial. *Ultrasound Obstet. Gynecol.* **49**, 171–176 (2017).

16. Cg154, N. Ectopic pregnancy and miscarriage: diagnosis and initial management. (2012).

17. Timor-Tritsch, I. E. *et al.* The diagnosis, treatment, and follow-up of cesarean scar pregnancy. *Am. J. Obstet. Gynecol.* **207**, 44.e1–13 (2012).

18. Vial, Y., Petignat, P. & Hohlfeld, P. Pregnancy in a cesarean scar. *Ultrasound Obstet. Gynecol.* **16**, 592–593 (2000).

19. Kaelin Agten, A. *et al.* The clinical outcome of cesarean scar pregnancies implanted 'on the scar' versus 'in the niche'. *Am. J. Obstet. Gynecol.* **216**, 510.e1–510.e6 (2017).

20. Calì, G. *et al.* Outcome of Cesarean scar pregnancy managed expectantly: systematic review and meta-analysis. *Ultrasound Obstet. Gynecol.* **51**, 169–175 (2018).

21. Timor-Tritsch, I. E. Cesarean scar pregnancy: a therapeutic dilemma. *Ultrasound in obstetrics & gynecology: the official journal of the International Society of Ultrasound in Obstetrics and Gynecology* vol. 57 32–33 (2021).

22. Maheux-Lacroix, S. *et al.* Cesarean Scar Pregnancies: A Systematic Review of Treatment Options. *J. Minim. Invasive Gynecol.* **24**, 915–925 (2017).

23. Long, Y. *et al.* Interventions for non-tubal ectopic pregnancy. *Cochrane Database Syst. Rev.* **7**, CD011174 (2020).

24. Polat, I. *et al.* Suction curettage as first line treatment in cases with cesarean scar pregnancy: feasibility and effectiveness in early pregnancy. *J. Matern. Fetal. Neonatal Med.* **29**, 1066–1071 (2016).

25. Altay, M. M., Mert, S. A., Gemici, A., Kaplan, M. & Gelisen, O. Successful technique of manual vacuum aspiration for treatment of type 2 cesarean scar pregnancies: evaluation of 40 cases. *J. Matern. Fetal. Neonatal Med.* **34**, 2693–2700 (2021).

26. Birch Petersen, K., Hoffmann, E., Rifbjerg Larsen, C. & Svarre Nielsen, H. Cesarean scar pregnancy: a systematic review of treatment studies. *Fertil. Steril.* **105**, 958–967 (2016).

27. Uludag, S. Z. *et al.* Comparison of systemic and local methotrexate treatments in cesarean scar pregnancies: time to change conventional treatment and follow-up protocols. *Eur. J. Obstet. Gynecol. Reprod. Biol.* **206**, 131–135 (2016).

28. Timor-Tritsch, I. E. *et al.* Foley balloon catheter to prevent or manage bleeding during treatment for cervical and Cesarean scar pregnancy. *Ultrasound Obstet. Gynecol.* **46**, 118–123 (2015).

29. Reece, E. A., Petrie, R. H., Sirmans, M. F., Finster, M. & Todd, W. D. Combined intrauterine and extrauterine gestations: a review. *Am. J. Obstet. Gynecol.* **146**, 323–330 (1983).

30. Hackmon, R., Sakaguchi, S. & Koren, G. Effect of methotrexate treatment of ectopic pregnancy on subsequent pregnancy. *Can. Fam. Physician* **57**, 37–39 (2011).

31. Svirsky, R. *et al.* The safety of conception occurring shortly after methotrexate treatment of an ectopic pregnancy. *Reprod. Toxicol.* **27**, 85–87 (2009).

32. Baker, T., Datta, P., Rewers-Felkins, K. & Hale, T. W. High-Dose Methotrexate Treatment in a Breastfeeding Mother with Placenta Accreta: A Case Report. *Breastfeed. Med.* **13**, 450–452 (2018).

33. Barnhart, K. T., Gosman, G., Ashby, R. & Sammel, M. The medical management of ectopic pregnancy: a meta-analysis comparing 'single dose' and 'multidose' regimens. *Obstet. Gynecol.* **101**, 778–784 (2003).

34. Df, D. A formula to estimate the approximate surface area if height and body mass be known. *Arch. Intern. Med.* **17**, 863–871 (1916).

35. Mosteller, R. D. Simplified calculation of body-surface area. *N. Engl. J. Med.* **317**, 1098 (1987).

36. Moawad, N. S., Mahajan, S. T., Moniz, M. H., Taylor, S. E. & Hurd, W. W. Current diagnosis and treatment of interstitial pregnancy. *Am. J. Obstet. Gynecol.* **202**, 15–29 (2010).

Trazabilidad

Elaborado	Revisado	Validado
Alba Farràs, Mireia Armengol, Inés Calero, Inés Jiménez	Maia Brik, Giula Mackina	Anna Suy, Elena Carreras

Histórico de actualizaciones

Frecuencia de actualización programada cada 5 años		**Próxima actualización** 05.2027	
Versión	**Motivo de la actualización**	**Responsable de aprobación de la versión**	**Fecha de cierre de la versión**
1	Protocolo de nueva creación	Servicio de Obstetricia y Ginecología	17.05.2022